

Pinchukova A.A., Rudenko O.V.

Donetsk National Medical University named after Maxim Gorky

CHANGES OF ORAL MICROORGANISMS DURING WEARING

Summary

Following article is dedicated to problems of amount and qualitative changes of oral microorganisms during wearing complete removable dentures. Researches into consist of oral microorganisms were carried trough different periods of wearing dentures, including moment of first putting it on. Results of research demonstrated, that amount and qualitative changes of oral microorganisms appeared as soon as a denture is putted on, and reach its highest point in the period from 4 to 7 week of wearing the denture.

Keywords: oral microorganisms, quantitative and qualitative consist, complete removable dentures.

УДК 616.12-008.1-072.7

КАЧЕСТВЕННАЯ ОЦЕНКА ДИАСТОЛИЧЕСКОЙ ФУНКЦИИ ЛЕВОГО ЖЕЛУДОЧКА ПРИ ЦВЕТОВОМ ДОППЛЕРОВСКОМ КАРТИРОВАНИИ

Чевычелов С.С.

частнопрактикующий врач

Разработан метод качественной оценки диастолической функции левого желудочка с помощью цветового доплеровского картирования. Обследовалось 100 пациентов (75 женщин и 25 мужчин) в возрасте от 20 до 50 лет (средний возраст $37,5 \pm 6,5$) с артериальной гипертензией, ИБС и их сочетанием. На основании исследования были разработаны критерии диагностики состояния диастолической функции левого желудочка в режиме цветового доплеровского картирования.

Ключевые слова: диастолическая дисфункция, цветовое доплеровское картирование, портативные аппараты для УЗИ, импульсный доплеровский режим, трансмитральный кровоток

Изучение диастолической функции левого желудочка (ДФЛЖ) у больных с сердечной патологией имеет важное практическое значение. Распознавание диастолической дисфункции актуально у кардиологических больных с целью раннего выявления сердечной недостаточности и своевременного назначения лечения [1].

Диастолическая функция миокарда состоит в способности его расслабления после этапа изгнания крови. К основным причинам развития диастолической дисфункции левого желудочка относят ишемическую болезнь сердца, артериальную гипертензию, клапанные пороки и кардиомиопатию. При ишемической болезни нарушение диастолической функции происходит в результате снижения способности клеток миокарда к расслаблению. Клапанные пороки сердца вначале перегружают сердечную мышцу, что в конечном итоге нарушает ее трофику и также способствует увеличению жесткости камер сердца и диастолической дисфункции. При артериальной гипертензии появление диастолической дисфункции предшествует гипертрофии левого желудочка (ЛЖ), и своевременная антигипертензивная терапия в этом случае позволяет избежать поражения органа-мишени.

Выделяют два типа диастолической дисфункции левого желудочка [2]. В основе разделения диастолической дисфункции по типам лежит изменение скорости трансмитрального кровотока во время диастолы. При 1-м типе она замедляется в раннюю диастолу и увеличивается при систоле левого предсердия. При 2-м типе – кровоток в раннюю систолу резко ускорен и значительно ослаблен в систолу предсердия. Второй тип диастолического наполнения ЛЖ, его еще называют «псевдонормальным» (или «рестриктивным»), ассоциируется

с повышением давления в левом предсердии: при этом возрастает градиент давления между левыми отделами сердца в начале диастолы. Это приводит к увеличению скорости кровенаполнения в раннюю фазу диастолы. От нормального трансмитрального кровотока «рестриктивный» отличается укороченным временем изоволюмического расслабления, быстрым падением скорости раннего диастолического наполнения, почти полным отсутствием кровотока во время предсердной систолы. Такой тип трансмитрального кровотока ассоциируется с высоким конечно-диастолическим давлением в ЛЖ [3].

Наиболее информативный и точный эхокардиографический метод оценки ДФЛЖ – исследование трансмитрального кровотока в импульсном доплеровском режиме (PW).

В последние годы активно внедряются в практику портативные ультразвуковые приборы. Наиболее совершенным из них является изделие фирмы GE Vscan [4]. Этот прибор размером со смартфон имеет два режима сканирования, В-режим и режим цветового доплеровского картирования (Color flow mapping – CFM), и позволяет выполнять большинство функций современного стационарного прибора. Цветовое доплеровское картирование основано на представлении в цвете значений доплеровского сдвига излучаемой частоты. Визуализация потоков крови в камерах сердца осуществляется в режиме реального времени. Красный цвет соответствует потоку, направленному в сторону датчика, синий – от датчика. Темные оттенки этих цветов соответствуют низким скоростям, светлые оттенки – высоким.

Поскольку в приборе Vscan отсутствует импульсный доплеровский режим (PW), оценка им ДФЛЖ по общепринятой методике невозможна. Мы не нашли в доступной литературе описания метода качественной оценки ДФЛЖ с помощью CFM.

Цель работы – разработать метод качественной

оценки диастолической функции левого желудочка с помощью цветового доплеровского картирования.

Материал и методы. Исследование проводилось в два этапа.

На первом этапе обследовалось 100 пациентов (75 женщин и 25 мужчин) в возрасте от 20 до 50 лет (средний возраст $37,5 \pm 6,5$) с артериальной гипертензией, ИБС и их сочетанием. Всем больным осуществлялись ЭКГ в 12 стандартных отведениях, эхокардиография по стандартной методике на приборах SIM 5000+ (Италия) (M-, B-, CW, PW) и Vscan (США) (B-, CFM). Обязательными условиями для включения в исследование являлись: наличие у пациента синусового ритма, отсутствие митрального стеноза или выраженной митральной или аортальной недостаточности, частота сердечных сокращений менее 90 в 1 минуту. Для измерения максимальной скорости трансмитрального кровотока в раннюю диастолу (E, м/с) и максимальной скорости в систолу предсердия (A, м/с) в режиме PW доплеровский контрольный объем устанавливали в приносящем тракте левого желудочка (ЛЖ) сразу над местом смыкания створок митрального клапана параллельно кровотоку. Также определялись следующие показатели: время замедления раннего диастолического наполнения ЛЖ (DT, мс), период изоволюмического расслабления ЛЖ (IVRT, мс). В режиме CFM записывалось изображение митрального кровотока в фазу ранней диастолы и в фазу систолы левого предсердия.

Второй этап исследования включал 73 пациента (53 женщины, 20 мужчин) в возрасте от 23 до 48 лет ($35,3 \pm 5,1$) с различными заболеваниями сердца (ИБС, артериальная гипертензия, их сочетание, пороки сердца, дилатационная кардиомиопатия). Всем пациентам вначале проводилось исследование на приборе Vscan (B-, CFM) и определялось состояние ДФЛЖ. Затем проводилось исследование этих же больных на приборе SIM 5000+ (M-, B-, CW, PW) и подтверждался или отвергался определенный вид диастолической дисфункции.

Результаты. По результатам ультразвукового исследования сердца в режиме PW было выделено три группы пациентов. 1-ю группу составили пациенты (n=55) с сохраненной ДФЛЖ, 2-ю группу – пациенты (n=26) с 1-м типом диастолической дисфункции, 3-ю группу – пациенты (n=19) со 2-м типом диастолической дисфункции.

Критериями нормальной диастолической функции ЛЖ служили следующие показатели соотношения E/A более 1, но менее 2,0, длительность DT более 150 мс, но менее 220 мс, продолжительность IVRT более 64 мс, но менее или равно 86 мс. 1-й тип диастолической дисфункции характеризовался уменьшением соотношения E/A менее 1, удлинением периода DT более 220 мс и периода IVRT более 94 мс. 2-й тип диастолической дисфункции характеризовался соотношением

E/A более 2,0, длительностью периода DT менее 150 мс и периода IVRT менее 64 мс [3]. Характеристика выделенных в результате первого этапа исследования пациентов представлена в Таблице 1.

Таблица 1

Показатели	1 группа (n=55, M±m)	2 группа (n=26, M±m)	1 группа (n=19, M±m)
E (м/с)	0,71±0,03	0,38±0,04	0,87±0,06
A (м/с)	0,42±0,02	0,51±0,03	0,36±0,04
E/A (усл. ед.)	1,51±0,03	0,66±0,04	2,21±0,05
DT (мс)	171±5	248±6	138±4
IVRT (мс)	78±3	107±4	51±5

На основании исследования на первом этапе были разработаны критерии диагностики состояния диастолической функции ЛЖ в режиме цветового доплеровского картирования:

1. Нормальная ДФЛЖ в режиме CFM характеризуется наличием желтого цвета в изображении раннего диастолического кровотока через митральный клапан при равномерном красном цвете потока во время систолы левого предсердия (рис. 1)

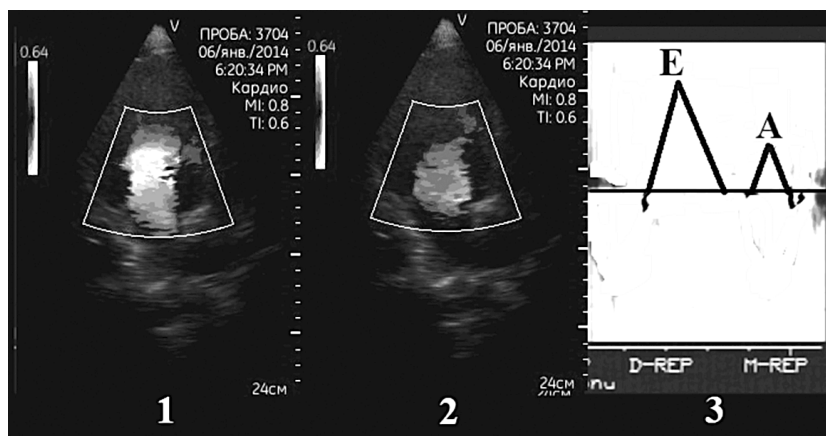


Рис. 1. Трансмитральный кровоток при нормальной диастолической функции левого желудочка в CFM- (1 – фаза ранней диастолы; 2 – фаза систолы левого предсердия) и в PW- (3) режимах. E – пик скорости кровотока в раннюю диастолу, A – пик скорости кровотока в систолу предсердия

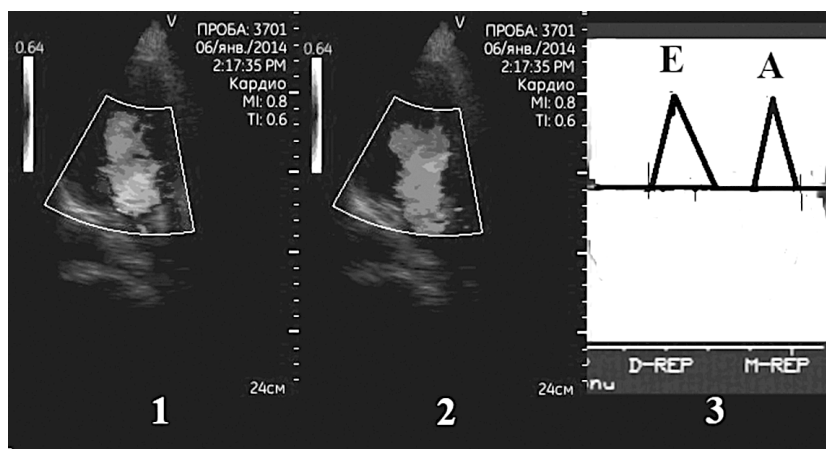


Рис. 2. Трансмитральный кровоток при нормальной диастолической функции левого желудочка в CFM- (1 – фаза ранней диастолы; 2 – фаза систолы левого предсердия) и в PW- (3) режимах. E – пик скорости кровотока в раннюю диастолу, A – пик скорости кровотока в систолу предсердия

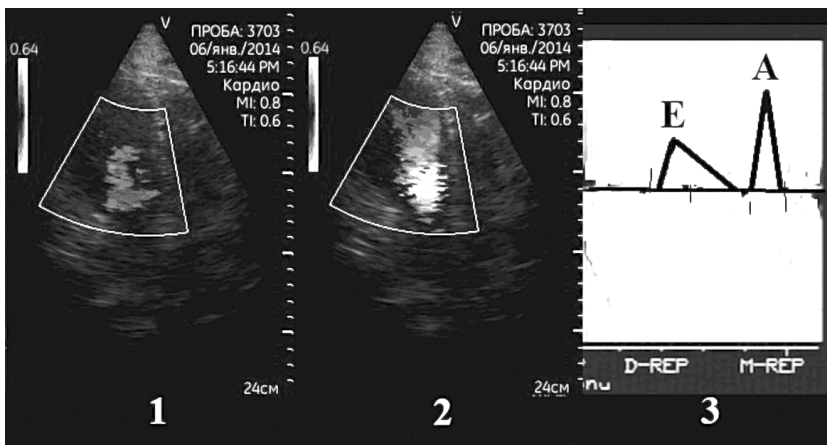


Рис. 3. Трансмитральный кровоток при диастолической дисфункции левого желудочка 1 типа в CFM- (1 – фаза ранней диастолы; 2 – фаза систолы левого предсердия) и в PW- (3) режимах. Е – пик скорости кровотока в раннюю диастолу, А – пик скорости кровотока в систолу предсердия

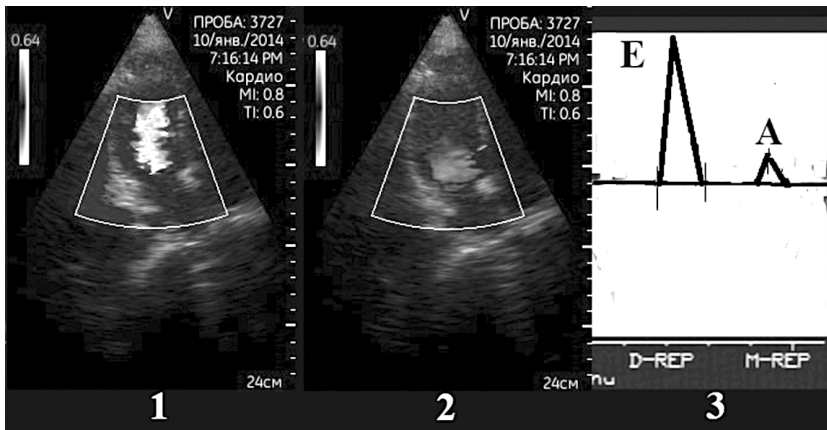


Рис. 4. Трансмитральный кровоток при диастолической дисфункции левого желудочка 2 типа в CFM- (1 – фаза ранней диастолы; 2 – фаза систолы левого предсердия) и в PW- (3) режимах. Е – пик скорости кровотока в раннюю диастолу, А – пик скорости кровотока в систолу предсердия

Таблица 2

Группы после 2 этапа	Выявлено на CFM	Подтверждено на PW	%
С сохраненной ДФЛЖ	29	26	89,7
1 тип диастолической дисфункции	32	29	90,6
2 тип диастолической дисфункции	12	10	83,3

позволяют качественно оценить митральный кровоток и определить нарушена ли ДФЛЖ и, если нарушена, то какой вид диастолической функции имеет место. Сравнение диагностики ДФЛЖ раздельно в двух режимах, PW и CFM, у одного и того же пациента показало высокую чувствительность и специфичность предлагаемого метода по сравнению с общепринятым, что позволяет надеяться на широкое практическое применение предложенных нами критериев.

Список литературы:

- Owan T.E., Hodge D.O., Herges R.M. et al. Trends in prevalence and outcome of heart failure with preserved ejection fraction // N. Engl. J. Med. – 2006. – № 3 (355). – P. 251-259.
- Шиллер Н., Осипов М.А. Клиническая эхокардиография. 2-е издание. М.:Издательство «Практика». 2005. 344 с.
- Фейгенбаум Харви. Эхокардиография. 5-е издание. Москва: Медицина. 1999. – 416 с.
- <http://www3.gehealthcare.co.uk/en-GB/Products/Categories/Ultrasound/Vscan>

или преобладании площади желтого цвета в раннем диастолическом кровотоке над площадью этого же цвета в потоке систолы предсердия (рис. 2).

2. Диастолическая дисфункция левого желудочка 1-го типа в режиме CFM характеризуется наличием равномерного красного цвета раннего диастолического кровотока через митральный клапан меньшей площади, чем кровотоков в систолу предсердий, с преобладанием в последнем желтого цвета (рис. 3).

3. При 2-м типе диастолической дисфункции, его еще называют «рестриктивным» типом, отмечается преобладание по площади кровотока в раннюю диастолу над кровотоком в систолу левого предсердия, со значительными в первом участке белого и голубого цвета и равномерным красным цветом в потоке систолы предсердия (рис. 4).

На основании указанных критериев на втором этапе исследования каждому пациенту вначале в режиме CFM определялся вид ДФЛЖ и затем подтверждался или не подтверждался в PW-режиме. результаты этого этапа приведены в Таблице 2.

Обсуждение результатов и выводы.

Таким образом, полученные данные показали, что возможна качественная оценка состояния ДФЛЖ в CFM-режиме сканирования. Это особенно важно в тех случаях, когда используется портативный ультразвуковой прибор, не имеющий PW-режима. В последнее время такие приборы все чаще используются в поликлиниках и на скорой помощи [4]. Предложенные нами критерии

Chevychelov S.S.

Private Medical Practice

QUALITATIVE ASSESSMENT OF THE DIASTOLIC FUNCTION OF THE LEFT VENTRICLE BY COLOR FLOW MAPPING

Summary

A method for qualitative assessment of diastolic function of left ventricle using the color flow mapping. Is certified 100 patients (75 women and 25 men) aged 20 to 50 years (mean age 37.5 ± 6.5) with arterial hypertension, ischemic heart disease and a combination of the two. Based on research developed the criteria for diagnosing the condition of left ventricle diastolic function using color Doppler mapping.

Keywords: diastolic dysfunction, color Doppler mapping, portable apparatus ultrasound Doppler, pulsed mode, transmitral blood flow